

Išplitusio sensibilizuoto krūties vėžio diagnostika ir gydymas

Sensitized treatment and diagnostics of advanced breast cancer

Laima Bloznelytė-Plėšnienė^{1, 2}, Daiva Sendiulienė¹, Jurgita Liutkevičiūtė-Navickienė¹,
Laimutė Rutkovskienė¹, Valerijus Ostapenko¹, Narimantas Evaldas Samalavičius¹

¹ *Vilniaus universiteto Onkologijos institutas, Santariškių g. 1, LT-08406 Vilnius*

El. paštas: pdt@mail.lt

² *Klaipėdos universitetas, Herkaus Manto g. 84, LT-92294, Klaipėda*

¹ *Vilnius University, Institute of Oncology, Santariškių Str. 1, LT-08406 Vilnius, Lithuania*

E-mail: pdt@mail.lt

² *Klaipėda University, Herkaus Manto Str. 84, LT-92294, Klaipėda, Lithuania*

Tikslas

Nustatyti sensibilizuotų navikų terapijos galimybes gydant išplitusį krūties vėžį.

Ligoniai ir metodai

Nuo 2001 m. 54 ligonėms išplitusiam krūties vėžiui gydyti taikyta sensibilizuotų navikų terapija (SNT). 53 ligonėms rastos dauginės metastazės. Metastazės smegenyse diagnozuotos 19 ligonių, kauluose – 29, kepenyse – 15, plaučiuose – 12, limfmazgiuose – 16, minkštuosiuose audiniuose – 13 ir odoje – 15 ligonių. Taikydami SNT į veną suleisdavome 2,5 mg/kg hemato porfirino darinio (HpD) ir jis po 24 val. selektyviai susikaupdavo navikiniame audinyje. Praėjus 24 val. po HpD suleidimo jam aktyvinti navikus apšviesdavome raudona 635 nm šviesa – tai vadinamoji fotosensibilizuotų navikų terapija (FDT), ir (arba) taikydavome radiosensibilizuotų navikų terapiją (RST) – praėjus 24, 48 bei 72 val. po HpD suleidimo naviką apšvitindavome ⁶⁰Co skleidžiamais gama spinduliais 2 Gy doze. Suminė dozė – 6 Gy. RST taikėme visoms 54 ligonėms.

FDT taikėme: 16 ligonių vietiškai krūtinės odoje ir poodyje išplitusiam vėžiui gydyti bei 1 ligonei metastazei akies tinklainėje gydyti. Visų odos ir poodyje navikų riboms patikslinti taikėme ir fotodinaminę diagnostiką. Praėjus 24–78 val. po HpD suleidimo, įtartinus odos plotus apšviesdavome violetine 405 nm šviesa. Navikinis audinys švytėdavo avietine spalva.

Rezultatai

Pritaikius SNT 54 ligonėms išplitusiam krūties vėžiui gydyti, 33 pacientėms per 7–10 dienų po RST labai pakilo Karnovskio indeksas, šešioms pacientėms visi navikai visiškai regresavo, 14 moterų visi gydyti navikai regresavo daugiau nei 50 %, ligos remisija truko ilgiau nei 6 mėn. Šešiolika ligonių navikų regresija buvo dalinė, 18 ligonių gydymas buvo neveiksmingas. SNT buvo ypač efektyvi krūties vėžio metastazėms smegenyse ir kauluose gydyti. Vienai ligonei po dviejų RST kursų visiškai išnyko visos trys metastazės galvos smegenyse. Šešioms ligonėms visos metastazės smegenyse regresavo daugiau nei 50 %, ligos remisija truko daugiau nei 6 mėnesius. Dauginių krūties vėžio metastazių smegenyse turinčių 19 ligonių vidutinis išgyvenamumas nuo metastazių smegenyse diagnozavimo buvo 12 mėnesių. Pritaikius RST 29 ligonėms dauginėms krūties vėžio metastazėms kauluose gydyti, 7 ligonėms gauta visiška visų dauginių kaulinių metastazių regresija. Ligos remisija (moteris buvo kliniškai sveikos) truko 95; 48; 21; 19; 12; 11 ir 4 mėn. nuo RST.

Išvados

Sensibilizuotų navikų terapija yra perspektyvus išplitusio krūties vėžio gydymo metodas. Šis metodas ypač veiksmingas gydant krūties vėžio metastazes galvos smegenyse ir kauluose. Tikslinga toliau tyrinėti šį gydymo metodą, siekiant jį modifikuoti pagal ligos išplitimą ir metastazių lokalizaciją.

Reikšminiai žodžiai: išplitęs krūties vėžys, sensibilizuotų navikų terapija, hematoporfirino darinys.

Background / objective

The current methodologies used in oncology are of quite limited possibilities. Therefore, there is a constant search for the new perspective treatment methods that could prolong the life of cancer patients and improve its quality. One of such methods is sensitized tumour therapy based on quite selective porphyrin accumulation in tumours. This study presents our primary results in radiosensitized advanced breast cancer therapy using hematoporphyrin derivatives as photo-and radiosensitizers.

Patients and methods

In 2001–2010, a total of 54 female patients with advanced breast cancer underwent radiosensitized treatment (RST). All patients had undergone chemotherapy and / or radiotherapy and surgical treatment before RST. In all cases, any radical method of treatment was impossible. Multiplex metastatic lesions were established in 53 patients. Brain multiplex metastases were diagnosed in 19 patients and multiplex bone metastases in 29 patients. Lung metastatic lesions were found in 12 patients, liver in 15 patients, lymph node metastases in 16 patients. The hematoporphyrin derivative was injected intravenously; 24, 48 and 72 hours after injection of the sensitizer, the tumors were irradiated with gamma rays from radioactive ^{60}Co , 2 Gy at a time (6 Gy per course). In all cases when it was possible, patients underwent also photodynamic therapy. Tumours were irradiated with red 630 nm laser light.

Results

As a result of RST, complete regression of all treated tumours was observed in 6 patients after two or more RST courses. A significant response – regression of more than 50% of all brain metastases and remission of the disease for over 6 months – was established in 14 patients. Partial response was observed in 16 patients with malignant brain tumours. For the rest of 18 patients the treatment was ineffective. The Karnofsky performance scale index increased immediately in 33 patients following RST treatment. RST was especially effective in the treatment of brain and bone metastatic lesions. As regards brain metastases, in one patient all three brain metastatic lesions completely disappeared and there were no evidence of any recurrence in brain for 8 months. In 6 patients, regression of more than 50% of all brain metastases and remission of the disease for over 6 months was established. The median survival of 19 patients with multiplex brain metastases was 12 months from the moment of brain metastases detection. As regards bone metastases, as a result of RST, all metastatic bone lesions completely disappeared in 7 patients.

Conclusion

Radiosensitized advanced metastatic breast cancer treatment is a hopeful method, especially when lesions involve the brain and bones.

Keywords: advanced breast cancer, radiosensitized treatment, hematoporphyrin derivative.

Išvadas

Krūties vėžys yra dažniausiai moterims diagnozuojama onkologinė liga ir viena iš dažniausių moterų mirties nuo vėžio priežasčių. Iš naujai diagnozuojamų krūties vėžio atvejų maždaug 5–6 % jau randamos tolimos metastazės [1]; net ir diagnozavus ligą ankstyvoje stadijoje, po taikyto gydymo liga sistemiškai progresuoja apie 30 % pacienčių [2]. Nustačius tolimąsias metastazes, galimybių ligą išgydyti turimomis priemonėmis jau beveik nelieka [3]. Šios labai heterogeninės grupės penkerių metų išgyvenamumas yra ~20 %, o vidutinis išgyvenamumas svyruoja nuo 12 iki 24 mėnesių. Metastazavęs

krūties vėžys kliniškai gali pasireikšti labai įvairiai [4]. Šios ligos gydymas turėtų būti parenkamas atsižvelgiant į naviko pobūdį, ankstesnį gydymą, bendrą pacientės būklę; gydymo tikslas būtų pagerinti bendrą išgyvenamumą, nebloginant ligonės gyvenimo kokybės [5–7].

Vienas iš tokių gydymo būdų sergant metastazavusiu ar progresuojančiu krūties vėžiu – sensibilizuotų navikų terapija (SNT).

Piktybinių navikų audiniuose porfirinų susikaupia kur kas daugiau nei sveikuose audiniuose, todėl į vėžį galime žiūrėti kaip į porfirinų apykaitos sutrikimą [8]. Sugėrę atitinkamo bangos ilgio šviesos kvantą, porfirinai skyla ir suardo juos sukaupusį navikinį audinį. Šiomis

porfirinų savybėmis paremta SNT. Sensibilizuotų navikų terapija – toks gydymo metodas, kai vėžiniuose audiniuose susikaupę endogeniniai bei egzogeniniai porfirinai suaktyvinami tinkamo bangos ilgio mažo intensyvumo elektromagnetiniais virpesiais. Todėl SNT iš dalies galima laikyti etiopatogenetiniu vėžio gydymo būdu [9].

Pasaulyje labiausiai paplitęs SNT metodas yra fotosensibilizuotų navikų terapija, dar kitaip vadinama fotodinamine terapija (FDT). Šį metodą pirmą kartą klinikoje pritaikė R. Lipsonas 1966 m. krūties vėžio recidyvui gydyti [10]. Ligonei, kuriai nustatytas didelis išopėjęs griūvantis krūties vėžio recidyvas, atliktos dauginės hematoporfirino darinių injekcijos, po jų navikas buvo apšviečiamas ksenono lempa, kartu ligonei bandyta taikyti ir fotodinaminę diagnostiką. 1978 m. pasirodė pirmosios fotodinaminei terapijai skirtos studijos rezultatų publikacija (T. J. Dougherty) [11]. Į studiją įtrauktos penkios recidyvuojančių ir metastazuojančių krūties vėžiu sergančios moterys, kurių 85 navikai gydyti fotodinamine terapija, iš jų 75 po FDT visiškai išnyko, kitiems dešimčiai poveikis buvo dalinis.

Nuo 1978 m. iki šiol FDT plačiausiai taikoma lokaliems krūties vėžio recidyvams [12–14] ir progresavimui [15, 16] krūtinės sienoje bei dauginėms krūties vėžio metastazėms odoje gydyti.

Taikant SNT dažniausiai onkologiniams ligoniams į veną suleidžiama sensibilizatoriaus – porfirino, kuris po tam tikro laiko selektyviau nei kituose audiniuose susikaupia vėžinėse ląstelėse. Apšvietus naviką fotosensibilizatoriaus absorbcijos spektro maksimumą atitinkančia matoma šviesa, fotosensibilizatorius sugeria fotoną, tampa sužadintu, sąveikauja su šalia esančiu deguonimi ir jį suaktyvina (tripletinės būsenos deguonį paverčia singletiniu). Sužadintas deguonis aktyviai reaguoja su ląstelės citoplazmos bei organelių membranose esančiomis medžiagomis. Prasideda fotocheminės reakcijos sukeliančios navikinių ląstelių žūtį. Deja, matoma šviesa prasiskverbia į audinius vos kelis centimetrus. Tai labai susiaurina SNT taikymo indikacijas. Todėl ieškoma naujų skvarbesnių porfirinų sužadavimo būdų [17].

Tiriamos galimybės porfirinus aktyvinti skvarbesnėmis nei matomomis bangomis. Porfiriniais sensibilizuotiems krūties navikams aktyvinti naudojamas ultragarsas [18].

1987 m. pasiūlėme naują SNT metodiką – radiosensibilizuotų navikų terapiją (RST), gerokai praplečiančią SNT galimybes onkologijoje [19]. RST metu sensibilizatoriui porfirinui sužadinti naudojamos mažos ^{60}Co skleidžiamų gama spindulių dozės [20].

Taikant RST ligoniams suleidžiamas hematoporfirino darinys (HpD), kuris po tam tikro laiko gana selektyviai susikaupia navikiniuose audiniuose. Apšvitinus naviką mažomis ^{60}Co skleidžiamų gama spindulių dozėmis (mūsų nustatyta optimali vienkartinė absorbuoto jonizuojančiojo spinduliavimo dozė – 2 Gy, suminė – 6 Gy) [21], jonizuojančiosios radiacijos ir sensibilizatoriaus sąveikos sukeltos biocheminės ir biofizikinės reakcijos suardo vėžinę ląstelę. Mūsų duomenimis, RST jautrūs ne visi, o tik kai kurie piktybiniai navikai: neepiteliniai navikai (melanoma, sarkoma), dalis adenokarcinomų bei dauguma smegenų piktybinių navikų: ependimomos, meduloblastomos, gliomos. Dažniausiai RST jautrūs tie navikai, kurie įprastiniam spinduliniam gydymui yra atsparūs.

Jonizuojančiosios spinduliuotės ir porfirinų sąveika pirmasis susidomėjo F. Fige šio amžiaus penktajame dešimtmetyje [22]. Atlikęs eksperimentus su *Strong A* štamo pelėmis, kurioms buvo įskiepyta sarkoma 180, jis pastebėjo, kad taikant įprastinį spindulinį gydymą visiškai sarkomos regresijai pasiekti reikalinga 8000 r dozė. Suleidus šioms pelėms porfirinų, visiškai sarkomos regresijai pasiekti užtenka 4000 r dozės.

1985 m. pasirodė D. Chen straipsnis, patvirtinantis F. Fige gautus rezultatus [23]. S. Schwartz ir kt. pastebėjo dvejopas porfirinų savybes – tiek radioprotekcinės, tiek radiosensibilizacinės. Šios savybės priklauso nuo porfirino tipo bei porfirinų dozės [24]. 1957 m. spaudoje pasirodė hematoporfirino ir radiacijos sąveikai skirta pirmoji klinikinė studija – Merilando universiteto mokslininkų darbas. 25 ligonėms, sergančioms gimdos kaklelio vėžiu, taikytas įprastinis spindulinis gydymas, kartu leidžiant į veną hematoporfirino. Šioms ligonėms naviko regresija buvo greitesnė nei įprastai, jos geriau toleravo spindulinį gydymą [25].

1985 m. D. Cheng tyrė HpD radiosensibilizuojamojo poveikio audiniams mechanizmus. Jis pastebėjo, kad HpD sensibilizuotose Erlichio ascito karcinomos ląstelėse, veikiamose ^{60}Co skleidžiamų radioaktyvių spindulių, įvyksta ląstelės membranos lipidų peroksidacija, panaši

į membranos lipidų peroksidaciją dėl FDT poveikio. 1986 m. pasirodė Fu-Yun Zhao bei Kui-Hua Zhang darbai apie hematoporfirino radiosensibilizuojamąjį poveikį gydant galvos ir kaklo srities navikus. Suleidę HpD jie apšvitindavo naviką 40 Gy doze (naudojo ^{60}Co) ir pastebėjo, kad tai daugiau nei 30 % pagerina spindulinio gydymo efektyvumą [26].

Mūsų gauti rezultatai parodė, kad RST efektyvumas labai priklauso nuo naviko histologinio tipo. Sveikiems audiniams RST didesnės įtakos neturėjo. Tai patvirtina ir M. Biel darbai, skirti fotosensibilizatoriaus ir radioaktyviųjų spindulių poveikiui sveikiems audiniams tirti [27].

Iki šiol nėra išsamaus fizikinio ir biocheminio radiosensibilizatorių veikimo mechanizmų aiškinimo. Vieną iš galimų modernesnių hipotezių pateikia F. Bistolfi [28]. Jo nuomone, radiosensibilizuotų navikų terapijoje pagrindinis vaidmuo tenka biomembranų lipidų peroksidacijai, singletiniam deguoniui ir dėl vandens radiolizės susiformavusiems aktyviems deguonies metabolitams.

Gavę gerus eksperimentinius RST rezultatus, 1989 m. šį metodą įdiegėme klinikoje.

Ligoniai ir metodai

Nuo 2001 iki 2010 m. išplitusiam krūties vėžiui gydyti 54 ligonėms taikėme sensibilizuotų navikų terapiją (SNT). Visoms 54 ligonėms krūties vėžys buvo arba vietiškai išplitęs, arba nustatytos atokios metastazės; 38 ligonėms buvo nustatytos tik atokios metastazės, dviem konstatuotas vietiškai pooperaciniuose randuose bei krūtinės odoje ir poodyje išplitęs krūties vėžys. Kitoms 14 moterų krūties vėžys buvo ir vietiškai išplitęs, ir metastazavęs:

- į pažastų, viršraktikaulinius, poraktikaulinius bei kaklo limfmazgius (7 ligonės);
- į atokius organus: kaulus, smegenis, kepenis, plaučius (7 ligonės).

Dauginių metastazių rasta 53 ligonėms. Smegenyse jų diagnozuota 19 ligonių, kauluose – 29 ligonėms. Iš jų 9 moterims metastazių aptikta ir kauluose, ir smegenyse. Metastazės kepenyse nustatytos 15 ligonių, plaučiuose – 12, limfmazgiuose – 16 ligonių, minkštuosiuose audiniuose – 13, odoje – 15 ligonių.

Iš 54 ligonių, kurias gydėme sensibilizuotų navikų terapija, visoms morfologiškai buvo nustatyta krūties vėžio diagnozė ir prieš SNT jau buvo taikyti kiti gydymo metodai: operacinis (51 ligonei) ir spindulinis gydymas (51), chemoterapija (52), hormonų terapija (32), biologinė terapija (6), kiti gydymo metodai (13).

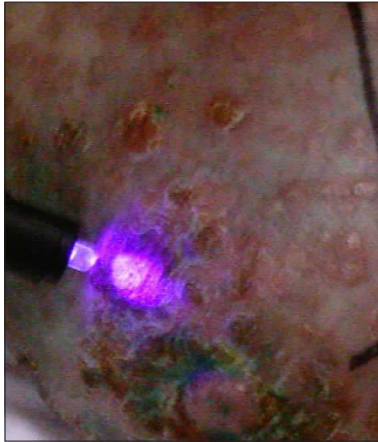
Taikydami SNT visoms ligonėms į veną suleisdavome 2,5 mg/kg sensibilizatoriaus – hematoporfirino darinio (HpD), kuris po 24 val. selektyviai susikaupdavo navikiniame audinyje. Praėjus 24 val. po sensibilizatoriaus sušvirkštimo porfirinams aktyvinti navikus apšviesdavome raudona 635 nm šviesa – fotosensibilizuotų navikų terapija (FDT), ir (arba) taikydavome radiosensibilizuotų navikų terapiją (RST). Praėjus 24, 48 bei 72 val. po HpD suleidimo naviką apšvitindavome radioaktyvaus ^{60}Co (AGAT-R1, Ukraina) skleidžiamais gama spinduliais 2 Gy doze. Suminė dozė buvo 6 Gy. RST taikėme visoms 54 ligonėms.

Fotosensibilizuotų navikų terapiją taikėme: 16 ligonių vietiškai pooperaciniuose randuose, krūtinės odoje ir poodyje išplitusiam vėžiui gydyti ir vienu atveju – metastazei akies tinklainėje gydyti.

Atokioms metastazėms: kauluose, kepenyse, smegenyse gydyti taikėme tik radiosensibilizuotų navikų terapiją. SNT taikyta tik tiems ligoniams, kuriems dėl naviko išplitimo, histologinės formos arba lokalizacijos įprastinio radikalaus gydymo: chirurginio, spindulinio ir chemoterapijos, nebebuvo galima taikyti arba šio gydymo galimybės jau buvo išseikvotos.

Taikydami sensibilizuotų navikų terapiją visų odos ir poodžio navikų riboms patikslinti atlikome ir fotodinaminę diagnostiką. Praėjus 24–78 val. po porfirinų suleidimo į veną apšviesdavome pakitusius, įtartinus odos plotus violetine 405 nm šviesa. Navikinis audinys skleisdavo avietinės spalvos švytėjimą. Šis fenomenas, naudojamas sensibilizuotų navikų diagnostikai – fotodinaminei diagnostikai (FDD), padeda patikslinti piktybinių navikų ribas ir įvertinti taikomos sensibilizuotų navikų terapijos efektyvumą (1 pav.). Žuvus navikiniam audiniui švytėjimas išnyksta. FDD pritaikėme 16 ligonių, daugybinių krūties vėžio metastazių odoje riboms patikslinti.

Tiek taikydami krūties sensibilizuotų navikų terapiją, tiek fotodinaminę diagnostiką naudojome hematoporfirino darinį – fotohemą (Photogemum, OOO Fotogem,



1 pav. Krūties vėžio švytėjimas taikant fotodinaminę diagnostiką

1 lentelė. FDD naudota diagnostinė šviesos diodų sistema

Kanalas	Bangos ilgis, nm
1	370
2	380
3	393
4	400
5	405
6	410
7	420

2 lentelė. Sensibilizuotų navikų terapijos kursai

SNT kursai	Ligonių skaičius
17 kursų	1 ligonė
12 kursų	1 ligonė
11 kursų	1 ligonė
8 kursai	2 ligonės
7 kursai	1 ligonė
6 kursai	2 ligonės
5 kursai	1 ligonė
4 kursai	3 ligonės
3 kursai	6 ligonės
2 kursai	12 ligonių
1 kursas	24 ligonės
Iš viso 158 kursai	Iš viso 54 ligonės

Maskva, Rusija), kuris gaminamas miltelių pavidalo ir atskiestas 500 ml fiziologinio tirpalo leidžiamas į veną. Vienam gydymui ir diagnostikos kursui naudota vienkartinė infuzija. Gydymas kartotas ne anksčiau kaip po 30 dienų.

Taikant fotodinaminę terapiją nuo 2001 m. porfirinams aktyvinti naudotas lietuviškas puslaidininkinis lazeris, skleidžiantis $635 \text{ nm} \pm 5 \text{ nm}$ tolydžią raudoną šviesą, suvestą į ploną, lankstų kvarcinį šviesolaidį. Navikus pradėdavome šviesti praėjus 24 val po fotohemo suleidimo ir iššviesdavome per 3–4 paras, šviesdami po 0,5–3 val. per parą. Šviesos galia šviesolaidžio išėjime svyravo nuo mW 30 iki 200 mW . Dažniausiai naudojome 100–190 mW galios šviesą. Galios tankis svyravo nuo 50 mW/cm^2 iki 290 mW/cm^2 . Naviko sugertas šviesos energijos kiekis visiems epiteliniams piktybiiniams dariniams buvo 200 J/cm^2 .

Nuo 2007 m. porfirinams aktyvinti pradėjome naudoti šviesos diodų sistemą, skleidžiančią $635 \text{ nm} \pm 7 \text{ nm}$ raudoną šviesą. Šviesos galia buvo 30 mW . Visų epitelinių piktybinių darinių sugertas šviesos energijos kiekis buvo 200 J/cm^2 . Šviesos diodai ypač pasiteisino gydant didelius paviršinės lokalizacijos navikus.

Fotodinaminei diagnostikai naudojome tiek šviesos diodą, skleidžiantį 405 nm mėlyną šviesą, tiek VU Biofotonikos laboratorijos biofizikų sukurtą šviesos diodų sistemą, skleidžiančią 7 skirtingų bangos ilgių šviesą (bangos ilgio λ diapazonas kito nuo 370 nm iki 420 nm) (1 lentelė).

Gydomos ligonės gulėjo pritemdytose palatose. Joms buvo nurodyta atviras kūno vietas tepti apsauginiu kremu nuo saulės ($\text{SF} > 30$) ir vieną mėnesį po HpD suleidimo vengti ultravioletinių ir saulės spindulių.

Išplitusiam krūties vėžiui gydyti 54 ligonėms taikyti 158 SNT kursai, kurių skaičius svyravo nuo 1 iki 17 kursų (2 lentelė).

Rezultatai

Pritaikius sensibilizuotų navikų terapiją 54 ligonėms, išplitusiam krūties vėžiui gydyti, 33 ligonėms, praėjus vos 7–10 dienų po RST, smarkiai pakilo Karnovskio indeksas.

Šešioms ligonėms po dviejų ar daugiau SNT kursų visi navikai visiškai regresavo; 14 ligonių visi gydyti navikai regresavo daugiau nei 50 % ir ligos remisija tru-

ko ilgiau nei 6 mėn.; 16 ligonių navikų regresija buvo dalinė, 18 ligonių gydymas buvo mažai veiksmingas ar neveiksmingas.

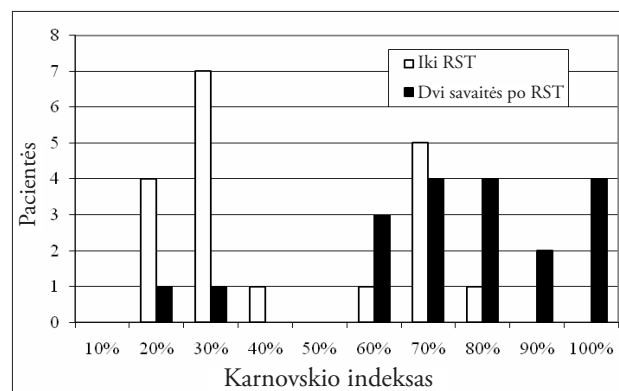
Iš šešių ligonių, kurioms išplitusiems krūties navikams gydyti taikėme RST ir kurioms buvo visiška visų navikų regresija: 1) vienai ligonei nustatytos trys metastazės galvos smegenyse, dvi metastazės kairiojoje kepenų skiltyje bei trys metastazės plaučiuose; 2) antrai ligonei nustatytos dauginės krūties vėžio metastazės odoje ir poodyje; 3) trečiai – dauginės metastazės stubure ir klubakauliuose; 4) ketvirtai – klubakaulyje, kairiame apatiniame žandikaulyje bei stuburo Th₁₀₋₁₂ ir L₁₋₅ slanksteliuose; 5) penktai – dauginės metastazės stubure, dubens kauluose bei kaukolės kauluose; 6) šeštai ligonei rasta metastazė akies tinklainėje.

SNT buvo ypač efektyvi krūties vėžio metastazėms smegenyse ir kauluose gydyti. Devyniolikai ligonių pritaikius radiosensibilizuotą navikų terapiją (RST) dauginėms metastazėms smegenyse gydyti, praėjus vos 7–10 dienų po RST 17 moterų labai pakilo Karnovskio indeksas (2 pav.). Vienai moteriai po dviejų RST kursų visiškai išnyko visos trys metastazės galvos smegenyse ir 8 mėnesius neatsirado jokie ligos recidyvai (3 pav. ir 4 pav.). Šešioms ligonėms po vieno ar kelių RST kursų visos metastazės smegenyse regresavo daugiau nei 50 %, ligos remisija truko daugiau nei 6 mėnesius. Devyniolikos moterų, kurioms buvo dauginės krūties vėžio metastazės smegenyse, vidutinis išgyvenamumas nuo metastazių diagnozavimo buvo 12 mėnesių. Literatūros duomenimis, jis svyruoja nuo 3 iki 4,5 mėn. [29–36]. Vilniaus universiteto Onkologijos institute (VUOI) 2001–2009 m. kitais metodais (ne RST) gydytų 60 ligonių, turinčių krūties adenokarcinomos metastazių smegenyse, vidutinis išgyvenamumas buvo 5 mėn. Palyginus šių VUOI kitais metodais gydytų 60 ligonių ir RST gydytų ligonių vidutinį išgyvenamumą, pastarasis yra statistškai patikimai ilgesnis ($p < 0,05$).

Pritaikius RST 29 ligonėms dauginėms krūties vėžio metastazėms kauluose gydyti, septynioms visos dauginės kaulinės metastazės visiškai regresavo. Ligos remisija (pacientės buvo kliniškai sveikos) truko 95; 48; 21; 19; 12; 11 ir 4 mėn. nuo RST pradžios. Keturiolikai ligonių dauginėms kaulinėms metastazėms (5 pav.) gydyti pritaikius RST, šių metastazių regresija buvo dalinė (6 pav.). Joms ligos remisija truko: 26; 10; 9; 9;

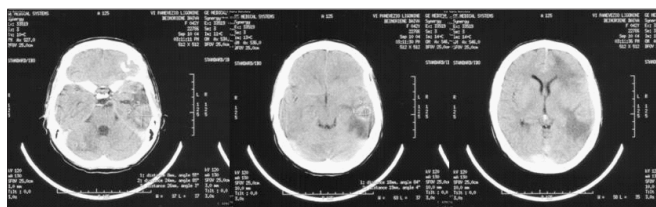
7 ir 5–3 mėn. (9 ligonėms) nuo RST pradžios. Kitoms 8 ligonėms dauginių kaulinių metastazių gydymas RST buvo neveiksmingas.

Iš penkiolikos ligonių, kurioms nustatytos krūties vėžio metastazės kepenyse, vienai ligonei po dviejų RST kursų abi kepenyse buvusios metastazės išnyko. Dar trims ligonėms išnyko dalis kepenyse buvusių metastazių. Kitoms pacientėms RST kepenų metastazėms gydyti buvo menkai veiksminga ar neveiksminga.

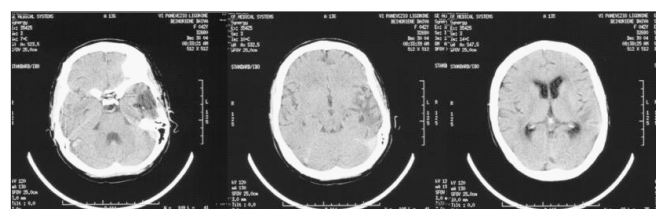


2 pav. Ligonų, turinčių dauginių krūties vėžio metastazių smegenyse, Karnovskio indeksas prieš RST ir 14 dienų po RST

KT prieš gydymą

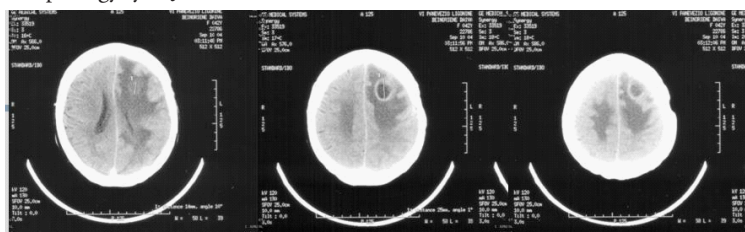


KT po gydymo

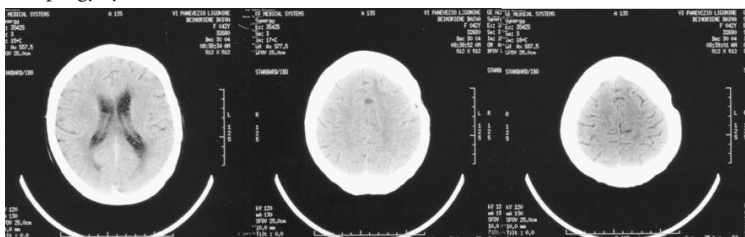


3 pav. Krūties vėžio metastazių smegenyse KT prieš RST ir po dviejų RST kursų (visiška metastazių regresija)

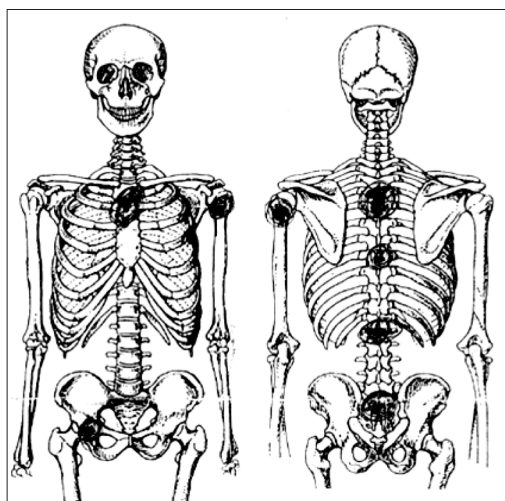
KT prieš gydymą



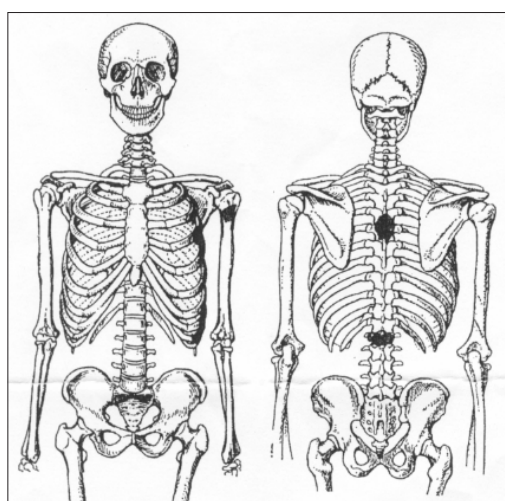
KT po gydymo



4 pav. Krūties vėžio metastazių smegenyse KT prieš RST ir po dviejų RST kursų (visiška metastazių regresija)



5 pav. Dauginių krūties vėžio metastazių kauluose skenograma iki RST



6 pav. Dauginių krūties vėžio metastazių kauluose skenograma, po trijų RST kursų (po 24 mėn.) matoma dalinė metastazių regresija

Iš dvylikos ligonių, kurioms rasta metastazių plaučiuose, vienai po trijų RST kursų išnyko visos trys metastazės. Dar dviem ligonėms išnyko dalis plaučiuose buvusių metastazių. Kitoms 9 ligonėms RST plaučių metastazėms gydyti buvo menkai veiksminga ar neveiksminga.

Iš šešiolikos ligonių, kurių krūties vėžio metastazėms limfmazgiuose gydyti taikyta RST, dviem išnyko visos

limfmazgiuose buvusios metastazės, keturioms limfmazgių metastazių regresija minkštuosiuose audiniuose buvo dalinė.

Iš dvidešimt aštuonių ligonių, kurioms krūties vėžio metastazių rasta odoje (15 ligonių) ir minkštuosiuose audiniuose (13 ligonių), pritaikius tiek fotodinaminį gydymą, tiek RST, vienai ligonei gauta visų šešių minkš-

tųjų audinių metastazių visiška regresija. Dalinė metastazių regresija ir ilgalaikė ligos remisija iki 7–32 mėn. buvo penkioms gydytoms pacientėms, dalinė metastazių regresija ir trumpalaikė ligos remisija – dar 12 gydytų pacienčių.

Sensibilizuotų navikų terapiją lignonės toleravo gerai. Nors daugumos lignonių bendra būklė buvo sunki, gydymo metu komplikacijų, išskyrus padidėjusį odos jautrumą saulės ir ultravioletiniams spinduliams, lignonėms nebuvo. Vienai ligonei po traumos konstatuotas patologinis šlaunikaulio lūžimas, lignonė operuota. Pakartotinai taikant RST atsparumas šiam gydymo metodui nesivystė. Deja, daliai lignonių, net ir esant geram vietiniam poveikiui, atsirasdavo naujų krūties vėžio metastazių.

Diskusija

Sensibilizuotų navikų terapija buvo pritaikyta 54 simptominėms, išplitusiu krūties vėžiu sergančioms lignonėms kaip paliatyvus gydymo metodas. 36 lignonėms šis gydymo metodas buvo veiksmingas – gauta visiška ar dalinė gydytų metastazių regresija, labai pagerėjo bendra lignonių būklė. Metodas buvo ypač efektyvus gydant krūties vėžio metastazes kauluose ir smegenyse. Mūsų gydytų 19 lignonių, turinčių dauginių krūties vėžio metastazių smegenyse, vidutinis išgyvenamumas buvo 12 mėnesių. Literatūros duomenimis, jis svyruoja nuo 3 iki 4,5 mėn. [29–36]. VUOI 2001–2009 m. kitais metodais gydytų 60 lignonių, turinčių krūties adenokarcinomos metastazių smegenyse, vidutinis išgyvenamumas buvo 5 mėn. Palyginus šių 60 lignonių ir RST gydytų moterų vidutinį išgyvenamumą, pastarasis yra statistiškai patikimai ilgesnis ($p < 0,05$). Lignonės, kurioms buvo nustatytos tik metastazės smegenyse, išgyveno ilgiau nei tos, kurioms kartu su smegenų metastazėmis rasta ir kitų lokalizacijų metastazių, bet dėl per mažo gydytų lignonių skaičiaus šie rezultatai statistiškai nepatikimi. Tęsiant šiuos darbus ir gydant didesnę lignonių skaičių, šie rezultatai greičiausiai būtų statistiškai patikimi.

Įvertinę krūties išplitusių navikų gydymo sensibilizuotų navikų terapiją rezultatus galime teigti, kad šis gydymas, nors ir taikytas paliatyviu tikslu, daugumai lignonių buvo veiksmingas: nuo kelių iki keliolikos mėnesių pagerino lignonių bendrą būklę, leido pasiekti ligos remisiją ir navikų regresiją. Deja, labiau apibendrinan-

čių išvadų, pritaikę šį metodą 54 lignonėms išplitusiam krūties vėžiui gydyti, daryti negalime, nes gydytas kontingentas labai nevienalytis. Iš 29 lignonių, kurioms sensibilizuotų navikų terapija taikyta metastazėms kauluose gydyti, tik 10 lignonių buvo vien tik metastazės kauluose, kitoms 19 moterų kartu nustatytos ir metastazės smegenyse (9 lignonėms), kepenyse (8), plaučiuose (4) ir limfmazgiuose (4). Iš 19 lignonių, kurioms SNT taikyta krūties vėžio metastazėms smegenyse gydyti, tik trims metastazės buvo vien smegenyse, kitoms 16 moterų kartu nustatytos ir metastazės kauluose (11 lignonių), plaučiuose (5), kepenyse (7), limfmazgiuose (2), antinkstyje (1). Iš 15 lignonių, kurioms rasta kepenų metastazių, tik 1 ligonei metastazės buvo vien kepenyse. Iš 12 lignonių, kurioms nustatytos plaučių metastazės, tik plaučiuose jos buvo vos dviem lignonėms. Iš 16 lignonių, kurioms nustatyta metastazių limfmazgiuose, vos vienai jų buvo tik limfmazgiuose. Todėl tikslinga šiuos darbus tęsti įtraukiant daugiau gydomų lignonių ir jas grupuojant į vienalytiškesnes grupes.

Sensibilizuotų navikų terapiją lignonės toleravo gerai ir jokių kitų komplikacijų, išskyrus padidėjusį jautrumą saulės ir ultravioletiniams spinduliams, nesukėlė. Vien porfirino infuzijos dažnai kelioms dienoms pagerindavo bendrą lignonių būklę. Laikant lignonės nuo saulės ir ultravioletinių spindulių apsaugotose patalpose, naudojant maksimaliai kūną dengiančius drabužius ir apsauginį kremą nuo saulės, fotosensibilizacijos sukeltamų odos pažeidimų pavyko išvengti. Mūsų duomenimis, taikant pakartotinius sensibilizuotų navikų terapijos kursus, odos jautrumas saulės ir ultravioletiniams spinduliams didėja: vis mažesnio intensyvumo spinduliai sukelia odos pažeidimus, ilgesnį laiką oda išlieka jautri – fotosensibilizuota. Po vienkartinės porfirinų injekcijos oda paprastai jautri saulei 30 dienų, tačiau po 3–7 SNT kursų oda tampa jautri saulei 60 dienų ir ilgiau. Kalbant apie padidėjusį odos jautrumą saulės spinduliams reikia atkreipti dėmesį, kad šis jautrumas susijęs ne su hematoporfirino darinių savybe sensibilizuoti audinius matomai raudonai (630–635±5 nm) ir mėlynai (370–410 nm) šviesai, nes 54 lignonėms po 158 sensibilizuotų navikų terapijos kursų, esant kad ir labai intensyviam dirbtiniam apšvietimui, odos reakcijų į elektros lempų skleidžiamą šviesą nebuvo. Šis jautrumas susijęs ne tik su saulės skleidžiama ultravioletine spinduliuote, nes ul-

travioletiniai spinduliai nepereina stiklo, o pacientės po HpD injekcijų stovėdamos prie užuolaidomis ar žaliužėmis neužtemdyto lango dieną gali stipriai nudegti odą. Tikėtina, kad šis jautrumas susijęs su saulės skleidžiama jonizuojančiąja radiacija ar kitais spinduliais.

LITERATŪRA

- Jensen AO, Jacobsen JB, Norgaard M, Yong M, Fryzek JP, Sorensen HT. Incidence of bone metastases and skeletal-related events in breast cancer patients: a population-based cohort study in Denmark. *BMC Cancer* 2011; 11: 29. DOI: 10.1186/1471-2407-11-29.
- Shulman LN, Willett W, Sievers A, Knaul FM. Breast cancer in developing countries: opportunities for improved survival. *J Oncol* 2010. DOI: 10.1155/2010/595167.
- Alvarez RH. Present and future evolution of advanced breast cancer therapy. *Breast Cancer Res* 2010; 12: S1. DOI: 10.1186/cr2572.
- Walkington L, Coleman RE. Advances in management of bone disease in breast cancer. *Bone* 2011; 48: 80–87.
- Soliman H, Gunaskara A, Rycroft M, Zubovits J, Dent R, Spayne J, Yaffe MJ, Czarnota GJ. Functional imaging using diffuse optical spectroscopy of neoadjuvant chemotherapy response in women with locally advanced breast cancer. *Clin Cancer Res* 2010; 16: 2605–14.
- Yuan Z, Qu X, Zhang ZT, Wang Y. Neoadjuvant chemotherapy in patients with stages II and III breast cancer. *Chin Med J* 2009; 122: 2993–7.
- Zagar TM, Oleson JR, Vujaskovic Z, Dewhirst MW, Craciunescu OI, Blackwell KL, Prosnitz LR, Jones EL. Hyperthermia for locally advanced breast cancer. *Int J Hyperthermia* 2010; 26: 618–24.
- Bloznelytė-Plėšnienė L, Rutkovskienė L. Photodynamic therapy of malignant and benign tumours in Lithuania. *Acta medica Lituanica* 2007; 14: 193–200.
- Bloznelytė-Plėšnienė L, Rutkovskienė L. Radiosensitized treatment of primary or metastatical malignant brain tumors with hematoporphyrin derivative. *Electronics and Electrical Engineering* 2006; 68: 83–86.
- Lipson RL, Gray MJ, Baldes EJ. Hematoporphyrin derivative for detection and management of cancer. *Proc 9th Int Cancer Cong* 1966; Tokyo, Japan.
- Dougherty TJ, Kaufman JE, Goldfarb A, Weishaupt KR, Boyle D, Mittleman A. Photoradiation therapy for the treatment of malignant tumors. *Cancer Res* 1978; 38: 2628–35.
- Allison RR, Sibata C, Mang TS, Bagnato VS, Downie GH, Hu XH, Cuenca R. Photodynamic therapy for chest wall recurrence from breast. *Photodiagnosis Photodyn Ther* 2004; 1: 157–71.
- Ladner DP, Steiner RA, Allemann J, Haller U, Walt H. Photodynamic diagnosis of breast tumours after oral application of aminolevulinic acid. *Br J Cancer* 2001; 84: 33–37.
- Soucek P, Cihelkova I. Photodynamic therapy with Verteporfin in subfoveal choroidal metastasis of breast carcinoma (A controlled case). *Neuro Endocrinol Lett* 2006; 27: 725–8.
- Allison R, Mang T, Hewson G, Snider W, Dougherty D. Photodynamic therapy for chest wall progression from breast carcinoma is an underutilized treatment modality. *Cancer* 2001; 91: 1–8.
- Cuenca RE, Allison RR, Sibata C, Downie GH. Breast cancer with chest wall progression: treatment with photodynamic therapy. *Ann Surg Oncol* 2004; 11: 322–7.
- Frei KA, Bonel HM, Frick H, Walt H, Steiner RA. Photodynamic detection of diseased axillary sentinel lymph node after oral application of aminolevulinic acid in patients with breast cancer. *Br J Cancer* 2004; 90: 805–9.
- Wang X, Zhang W, Xu Z, Luo Y, Mitchell D, Moss RW. Sonodynamic and photodynamic therapy in advanced breast carcinoma: a report of 3 cases. *Integr Cancer Ther* 2009; 8: 283–7.
- Bloznelyte L. Photodynamic and gammadynamic therapy – some recent developments. *Proc SPIE*. 1993; 1881: 48–51.
- Bloznelyte L, Stancius A. Sensitized tumour therapy. *Acta Med Lituanica* 1994; 1: 51–54.
- Bloznelyte L, Rutkovskiene L, Plesnys A. Activation of porphyrins with waves of different spectra: new possibilities in the treatment of malignant tumors. *Biologija* 2006; 4: 96–99.
- Figge FHJ, Peck GC, McCafferty RE. Affinity of lymphatic, neoplastic, and other tissues for porphyrin compounds. *J Histochem* 1953; 1: 385–6.
- Chen DY. The use of haematoporphyrin derivative (HpD) as a sensitizer to radiotherapy in treatment of S180 mice. *Pract Laser* 1985; 5: 137.

Išvados

Sensibilizuotų navikų terapija yra perspektyvus metodas išplitusiam krūties vėžiui gydyti. Metodas ypač efektyvus gydant krūties vėžio metastazes galvos smegenyse ir kauluose. Tikslinga toliau tyrinėti šį gydymo metodą, siekiant jį modifikuoti pagal ligos išplitimą ir metastazių lokalizaciją.

24. Cohen L, Schwartz S. Modification of radiosensitivity by porphyrins II. Transplanted rhabdomyosarcoma in mice. *Cancer Res* 1966; 26: 1769–73.
25. Mack HP, Diehl WK, Peck GC, Figge FHJ. Evaluation of the combined effects of hematoporphyrin and radiation. *Cancer* 1957; 10: 529–39.
26. Zhao FY, Zhang KH, Huang HN, Sun KH, Ling QB, Xu B. Use of haematoporphyrin derivative as a sensitizer for radiotherapy of oral and maxillofacial tumours: a preliminary report. *Lasers Med Sci* 1986; 1: 253–6.
27. Biel MA, Kim T, Trump MJ. Effect of radiation therapy and photofrin on tissue response in a rat model. *Lasers Surg Med* 1993; 13: 672–6.
28. Bistolfi F. Red radioluminescence and radiochemiluminescence: premises for a photodynamic tumour therapy with X-rays and haematoporphyrin derivatives. *Panminerva Med* 2000; 42: 69–75.
29. Patchel R. The management of brain metastases. *Cancer Treat Rev* 2003; 29: 533–40.
30. Nguyen T, DeAngelis LM. Treatment of brain metastases. *J Support Oncol* 2004; 2: 405–16.
31. DiStefano A, Yong Yap Y, Hortobagyi GN, Blumenschein GR. The natural history of breast cancer patients with brain metastases. *Cancer* 1979; 44: 1913–8.
32. Pease NJ, Edwards A, Moss LJ. Effectiveness of whole brain radiotherapy in the treatment of brain metastases: a systematic review. *Palliat Med* 2005; 19: 288–99.
33. Verger E, Gil M, Yaya R, Vinolas N, Villa S, Pujol T, Quinto L, Graus F. Temozolomide and concomitant whole brain radiotherapy in patients with brain metastases: a phase II randomized trial. *Int J Radiat Oncol Biol Phys* 2005; 61: 185–91.
34. Nieder C, Grosu AL, Astner S, Thamm R, Molls M. Integration of chemotherapy into current treatment strategies for brain metastases from solid tumors. *Radiat Oncol* 2006; 1: 19. DOI: 10.1186/1748-2407-717X-1-19.
35. Tsao MN, Sultanem K, Chiu D. Supportive care management of brain metastases: What is known and what we need to know. *Clin Oncol* 2003; 15: 429–34.
36. Carde P, Timmerman R, Mehta MP, Koprowski CD, Ford J, Tishler RB. Multicenter phase Ib/II trial of the radiation enhancer motexafin gadolinium in patients with brain metastases. *J Clin Oncol* 2001; 19: 2074–83.